

entre los 8-10 años, y estabilización entre los 10-16 años. En la evolución longitudinal de la *pZ* del IMC, comparándola con la talla, se observó que fue mayor hasta los 6 años de edad, se asemejó entre los 6-10 años, y ascendió de forma progresiva entre los 10-16 años.

La edad media (DE) de la aparición de la telarquia fue 10 años 1 mes (1 año 3 meses). En este control la media (DE) del peso fue 30,3 (4,6) kg; de la talla 137,1 (5,8) cm [*pZ* -0,40, P 32,9]; del IMC 16,1 (1,7) [*pZ* -0,30, P 38,3]; y del porcentaje de grasa corporal 16,1 (1,9). La edad media (DE) de la presentación de la menarquia fue 12 años 2 meses (1 año). En este control la media (DE) del peso fue 38,7 (3,7) kg; de la talla 149,5 (5,8) cm [*pZ* -0,44, P 32,9]; del IMC 17,3 (1,2) [*pZ* -0,38, P 35,1]; y del porcentaje de grasa corporal 18,1 (1,3). Hayes y Tan⁵, en un estudio de encuesta a los padres adoptivos de 814 niñas chinas adoptadas en Norteamérica, determinaron la edad media de la menarquia en 12,37 años (IC 95%: 11,84-13 años). En el grupo de niñas chinas adoptadas estudiado, desde el comienzo de Tanner II hasta alcanzar la talla final el crecimiento fue de 20,2 cm de media; el pico de crecimiento entre Tanner II y la menarquia fue de 12,4 cm de media y el remanente medio después de la menarquia fue de 7,8 cm. Estos datos indican que el proceso madurativo de la pubertad estuvo dentro de lo que se considera normal⁶. No obstante, la talla alcanzada a los 16 años 4 meses en comparación con los estándares de crecimiento infantil de China y de la OMS fue inferior en 2,85 cm y 5,4 cm, respectivamente⁷.

Bibliografía

- Oliván Gonzalvo G. Estudio auxológico de niñas adoptadas en China [Auxologic study of girls adopted in China]. *An Pediatr (Barc)*. 2006;65:88-90, <http://dx.doi.org/10.1157/13090906>.
- Cohen NJ, Lojkasek M, Zadeh ZY, Pugliese M, Kiefer H. Children adopted from China: a prospective study of their growth and development. *J Child Psychol Psychiatry*. 2008;49:458-68, <http://dx.doi.org/10.1111/j.1469-7610.2007.01853.x>.
- Palacios J, Román M, Camacho C. Growth and development in internationally adopted children: extent and timing of recovery after early adversity. *Child Care Health Dev*. 2011;37:282-8, <http://dx.doi.org/10.1111/j.1365-2214.2010.01142.x>.
- Miller LC, Hendrie NW. Health of children adopted from China. *Pediatrics*. 2000;105:E76, <http://dx.doi.org/10.1542/peds.105.6.e76>.
- Hayes P, Tan TX. Timing of menarche in girls adopted from China: a cohort study. *Child Care Health Dev*. 2016;42:859-62, <http://dx.doi.org/10.1111/cch.12393>.
- Soriano Guillén L. Pubertad normal y variantes de la normalidad. *Pediatr Integral*. 2015;19:380-8.
- Zong XN, Li H. Construction of a new growth references for China based on urban Chinese children: comparison with the WHO growth standards. *PLoS One*. 2013;8:e59569, <http://dx.doi.org/10.1371/journal.pone.0059569>.

Gonzalo Oliván-Gonzalvo

Centro de Pediatría y Adopción Internacional, Zaragoza, España

Correo electrónico: g.olivan@comz.org

<https://doi.org/10.1016/j.anpedi.2023.03.006>
1695-4033/

© 2023 Asociación Española de Pediatría. Publicado por Elsevier España, S.L.U. Este es un artículo Open Access bajo la licencia CC BY-NC-ND (<http://creativecommons.org/licenses/by-nc-nd/4.0/>).

Maniobra de Valsalva modificada en taquicardia paroxística supraventricular: serie de casos



Modified Valsalva maneuver in paroxysmal supraventricular tachycardia: case series

Sra. Editora,

La taquicardia paroxística supraventricular (TPSV) es la taquiarritmia mantenida más frecuente en la infancia. Se define como aquella taquicardia producida por un mecanismo anormal, que precisa de la participación de estructuras proximales al haz de His para su perpetuación.

Su aspecto electrocardiográfico más frecuente es el de una taquicardia regular de complejo QRS estrecho. La frecuencia cardíaca suele ser mayor de 180-220 latidos por minuto (lpm) en lactantes, y al menos 120-150 lpm en niños mayores. Responde a maniobras vagales y fármacos que enlentecen la conducción por el nódulo auriculoventricular. Clínicamente se toleran bien, pero cuando se prolongan en el tiempo pueden presentar signos de insuficiencia cardíaca congestiva¹.

El tratamiento agudo tiene como principal objetivo interrumpir la arritmia, enlentecer la respuesta ventricular y restablecer un adecuado ritmo sinusal. En el paciente estable como primera medida se deben aplicar maniobras vagales, ya que permitirán la finalización de la taquicardia en aquellos casos en los que esté involucrado el nódulo auriculoventricular en su circuito. En escolares y adolescentes esto se consigue principalmente mediante la maniobra de Valsalva, ya que tanto la compresión ocular como el masaje carotídeo están desaconsejados². En pacientes pediátricos la efectividad de las maniobras vagales se encuentra entre el 30 y el 60%^{3,4}.

Una de las formas de aumentar el tono vagal es aumentando el retorno venoso. Se han realizado estudios en adultos utilizando distintas técnicas modificando el Valsalva tradicional para aumentar el tono vagal. En concreto, el estudio realizado por Appelboam et al.⁵ ha demostrado de forma estadísticamente significativa una mayor efectividad de las medidas no farmacológicas con la realización de la denominada maniobra de Valsalva modificada, demostrando un éxito 2,5 veces superior en cuanto a recuperación del ritmo sinusal y, con reducción del uso de adenosina en un 28%. En la población pediátrica además se tendría la ventaja de que habitualmente responden mejor a las maniobras vagales (30-60% en niños frente a 17% en adultos).

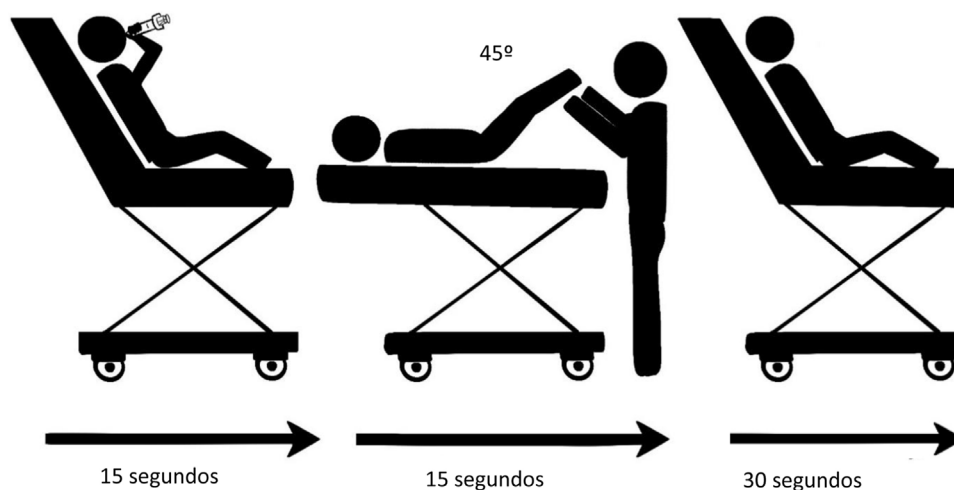


Figura 1 Maniobra de Valsalva modificada.

Tabla 1 Características y evolución de los pacientes con TPSV en los que se realizó la maniobra de Valsalva modificada

Edad (años)	Sexo	Episodios previos	Tratamiento en episodios previos	Tratamiento actual	Tiempo de evolución (minutos)	Frecuencia cardíaca (lpm)	Número de repeticiones de Valsalva modificado	Medicación antiarrítmica administrada
9	Mujer	Sí	Cese espontáneo	No	15	260	2	No precisa
12	Mujer	No	-	No	180	183	1	No precisa
7	Varón	Sí	Valsalva tradicional	No	120	212	2	Adenosina
10	Mujer	Sí	Adenosina	Clorazepato de dipotasio	20	240	3	No precisa
6	Mujer	Sí	Adenosina	Atenolol	60	180	1	No precisa
10	Varón	Sí	Cese espontáneo	No	20	200	1	No precisa
13	Mujer	Sí	Valsalva tradicional	No	60	190	1	No precisa
9	Varón	Sí	Adenosina	Atenolol	60	221	3	Adenosina

No se han publicado por el momento estudios en los que se compruebe la efectividad de esta maniobra en la población pediátrica.

Se ha realizado una recogida de datos de forma prospectiva entre febrero de 2019 y enero de 2021 a nivel multicéntrico. Antes del inicio del estudio contamos con el dictamen favorable del comité de ética correspondiente. Los pacientes incluidos son niños y niñas colaboradores de edad mayor o igual a seis años con diagnóstico de TPSV que se encontraban estables hemodinámicamente y que consiguen hacer la maniobra de forma adecuada. Una vez explicado y firmado el consentimiento informado se les realizó la maniobra de Valsalva modificada como se muestra en la figura 1: inicialmente en sedestación espiran contra resistencia mediante una jeringa de 10 mililitros durante 15 segundos. Posteriormente se colocan en decúbito elevando los miembros inferiores durante 15 segundos, y finalmente se mantienen 30 segundos de nuevo en sedestación.

Se recogen los datos de 8 pacientes con TPSV en los que se realiza la maniobra de Valsalva modificada. Se trata de 3 varones y 5 mujeres, la mediana de edad son 9,5 años.

Todos habían tenido episodios previos excepto uno. De estos siete, tres habían necesitado tratamiento con adenosina para yugular la taquicardia, y dos pacientes recibían tratamiento diario con atenolol.

En 6 de los 8 pacientes (75%) la maniobra de Valsalva modificada fue efectiva, en cuatro de ellos tras el primer intento (50%). Dos de los tres pacientes que habían necesitado adenosina en el pasado consiguieron recuperar el ritmo sinusal tras la realización de la maniobra modificada.

En cuanto a los dos pacientes en los que finalmente se necesitó administración de adenosina, uno recibía tratamiento antiarrítmico en domicilio y en el otro se consiguió inicialmente reversión a ritmo sinusal tras realización de la maniobra, pero entró de nuevo en taquicardia a los pocos minutos.

Todos los pacientes se mantuvieron estables, tuvieron una evolución favorable y ninguno mostró efectos secundarios indeseables tras la realización de las maniobras.

En la tabla 1 se recogen las características de los pacientes incluidos.

Se ha demostrado que la maniobra de Valsalva modificada en adultos es segura y más efectiva a la hora de revertir la TPSV. Además, se trata de una modificación de las maniobras habituales sencilla y no invasiva. En nuestra experiencia la realización de esta maniobra en pacientes pediátricos colaboradores y estables hemodinámicamente ha mostrado resultados muy satisfactorios en cuanto a seguridad y recuperación de ritmo sinusal, aunque la muestra es escasa. Son necesarios más estudios para poder establecer una indicación firme en cuanto a su uso en la edad pediátrica.

Financiación

La presente investigación no ha recibido ayudas específicas provenientes de agencias del sector público, sector comercial o entidades sin ánimo de lucro.

Agradecimientos

Red de Investigación de la Sociedad Española de Urgencias de Pediatría (RISeuP-SPERG).

Noa Ramos Gómez (ilustradora).

Bibliografía

1. Sarquella Brugada G, Brugada Terradellas J. Arritmias cardíacas. En: Moro M, Málaga S., Madero L., editores. *Cruz Tratado de Pediatría*. 11.ª ed Madrid: Editorial médica Panamericana; 2014. p. 1746-52.
2. Fernández Landaluce A. Taquicardia paroxística supraventricular (TPSV). En: Benito J, Mintegi S, Sánchez J, eds. *Urgencias Pediátricas Diagnóstico y tratamiento*. 5.a ed. Madrid: Editorial médica Panamericana; 2015. 517-23.
3. Kugler JD, Danford DA. Management of infants, children, and adolescents with paroxysmal supraventricular tachycardia. *J Pediatr*. 1996;129:324-38.
4. Müller G, Deal BJ, Benson DW. «Vagal maneuvers» and adenosine for termination of atrioventricular reentrant tachycardia. *Am J Cardiol*. 1994;74:500-3.
5. Appelboam A, Reuben A, Mann C, Gagg J, Ewings P, Barton A, et al. Postural modification to the standard Valsalva manoeuvre for emergency treatment of supraventricular tachycardias (REVERT): A randomised controlled trial. *The Lancet*. 2015;386:1747-53.

Sandra Yáñez Mesía^{a,*}, Virginia Gómez Barrena^b, Beatriz Salamanca Zarzuela^c, Irene Garralda Torres^d e Isabel Benitez Gómez^e

^a *Urgencias de Pediatría, Complejo Hospitalario Universitario de A Coruña, A Coruña, España*

^b *Urgencias de Pediatría, Hospital Universitario Miguel Servet, Zaragoza, España*

^c *Urgencias de Pediatría, Hospital Universitario Río Hortega, Valladolid, España*

^d *Urgencias de Pediatría, Hospital Universitario de Navarra, Pamplona, España*

^e *Urgencias de Pediatría, Hospital Universitario Virgen del Rocío, Sevilla, España*

* Autor para correspondencia.

Correo electrónico: sandra.mesia@gmail.com (S. Yáñez Mesía).

<https://doi.org/10.1016/j.anpedi.2023.04.007>
1695-4033/

© 2023 Asociación Española de Pediatría. Publicado por Elsevier España, S.L.U. Este es un artículo Open Access bajo la licencia CC BY-NC-ND (<http://creativecommons.org/licenses/by-nc-nd/4.0/>).